S

ZUR KENNTNIS DER PRIMÄREN LUNGENKARZINOME

INAUGURAL-DISSERTATION

ZUR ERLANGUNG
DER DOKTORWÜRDE IN DER MEDIZIN,
CHIRURGIE UND GEBURTSHILFE DER
HOHEN MEDIZINISCHEN FAKULTÄT
DER GEORG AUGUST-UNIVERSITÄT
ZU GÖTTINGEN

VORGELEGT VON

EDUARD BOECKER
MEDIZINALPRAKTIKANTEN
ZU BOCHUM

BERLIN
DRUCK VON GEORG REIMER
1910

Der medizinischen Fakultät der Universität Göttingen vorgelegt am 19. Januar 1910.
Referent: Herr Prof. Kaufmann.

Die Drucklegung ist seitens der Fakultät genehmigt.

Sonder-Abdruck aus Virchows Archiv Bd. 202.
Herausgegeben von Geh. Rat Prof. Dr. J. Orth.
Verlag von Georg Reimer, Berlin.

Meinen Eltern
in Dankbarkeit
gewidmet.

Digitized by the Internet Archive
in 2018 with funding from
Wellcome Library

https://archive.org/details/b30615094

In den letzten Jahren ist viel über Lungenkarzinome, speziell über die primären, gearbeitet worden; das zeigt ein kurzer Blick in die Literatur. Fragen wir uns, wieso gerade diese Geschwülste ein solches Interesse hervorrufen konnten, so haben wir einmal das klinische Moment, indem die Lungentumoren mehr als diejenigen der meisten übrigen Organe der physikalischen Untersuchung am lebenden Körper zugängig sind und so post mortem zu einer Vergleichung der anatomischen Befunde mit den klinischen geradezu auffordern. Neben Arbeiten, welche dieses Thema hauptsächlich behandeln, wie z. B. diejenige von O. Antze[1], finden wir eine große Anzahl von solchen, die gelegentliche und vereinzelte hierher gehörende Untersuchungen mitteilen. Um sogleich ein recht interessantes Beispiel anzuführen, sei auf den Fall 2 von Ehrich[2] hingewiesen, bei dem schon intra vitam der Ausgang der Geschwulst vom rechten Hauptbronchus hatte festgestellt werden können, welcher Umstand später die anatomische Beurteilung bedeutend vereinfachte und erleichterte.

In der jüngsten Zeit haben namentlich das Bronchoskop und die Durchleuchtung bei derartigen Untersuchungen häufig Anwendung gefunden, auch war man bemüht, im Sputum charakteristische Anzeichen zu finden. Ob die Zellen mit Fetteinschlüssen, die nach Lenhartz u. a. speziell beim Karzinom der Lunge oder der Bronchen im Auswurf vorkommen, in der Tat als eindeutiges Symptom aufgefaßt werden dürfen, muß die Zukunft entscheiden, desgleichen ob der Pleuraerguß beim Karzinom eine spezifische Beschaffenheit besitzt. Daß übrigens derartige Untersuchungen immer häufiger angestellt werden, steht fest und hat zum Teil sicher seinen Grund in dem allgemeinen Aufschwung der Thoraxchirurgie in den letzten Jahren (vgl. Müser[3]).

Auch aus anatomischen Rücksichten beanspruchen die Karzinome der Lunge und der Bronchen ein besonderes Interesse. Es handelt sich dabei in der Hauptsache um die in fast allen Arbeiten auftauchende Frage nach der Genese der be-

dürfen also wohl nicht mit Sicherheit von Metastasen sprechen, zumal sich in den übrigen Organen keine Anzeichen von solchen vorfinden.

Der Tumor wurde nach der Methode von Kaiserling aufgehoben; er hat sich sehr gut gehalten, auch das Färbungsvermögen läßt nichts zu wünschen übrig.

Betrachten wir nunmehr den Tumor, wie Textfig. 1 seine Schnittfläche in natürlicher Größe darbietet, genauer. Wir sehen da den grauweißlichen, fast überall gut begrenzten Tumor inmitten eines am fixierten Präparat bräunlichdunklen, zurücksinkenden Lungengewebes. Die große Konvexität gehört der freien Lungenoberfläche an und ist mit glatter, stellenweise verdickter Pleura

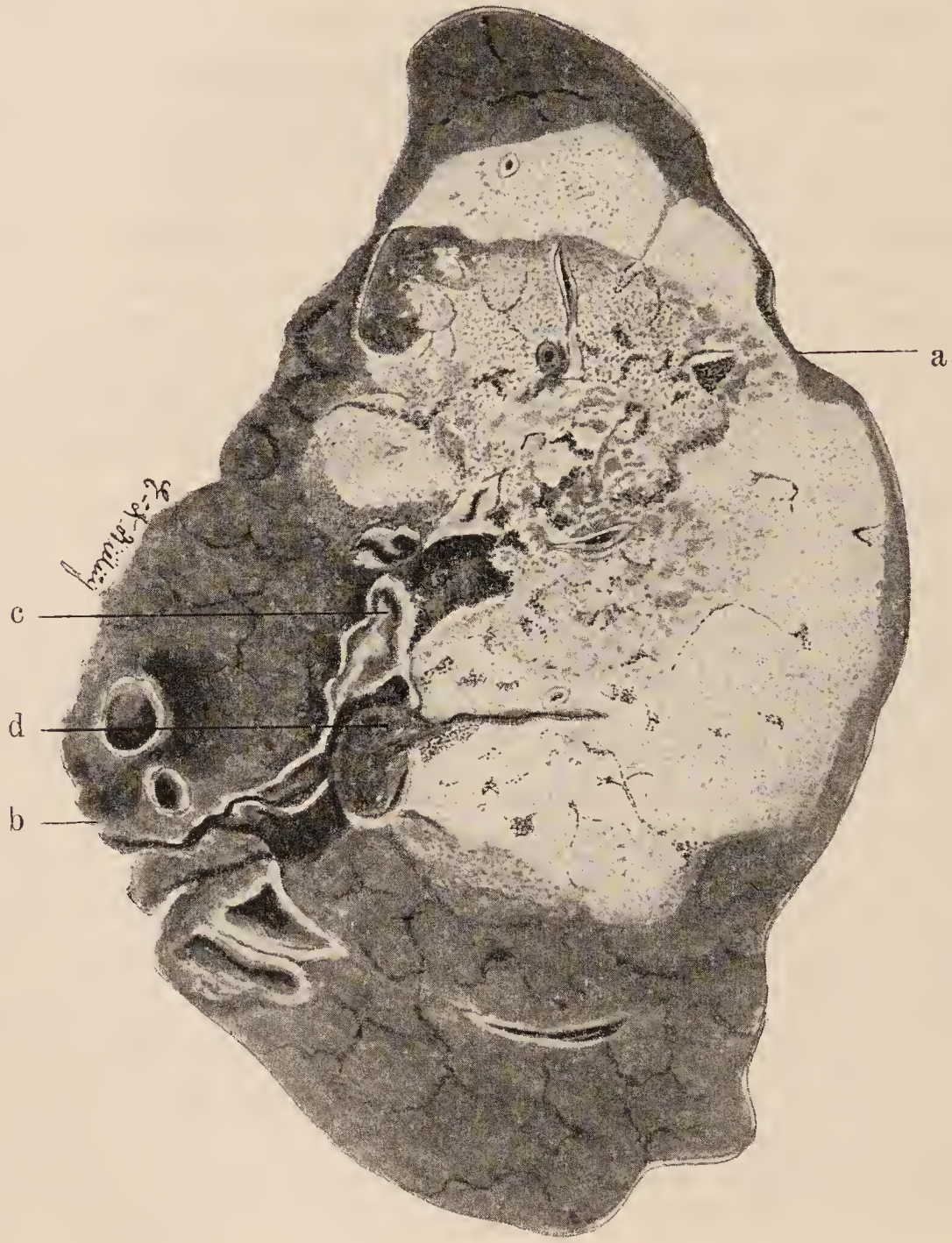

Fig. 1.

überzogen (a), die durch wechselnde Anthrakose ein gesprenkeltes Aussehen erhält. Die Partie bei b zieht zum Hilus hin; sie ist sehr stark anthrakotisch, schwielig und stellenweise auch kreidig. Sie enthält mehrere unveränderte, klaffende Bronchen und ein längsgeschnittenes Gefäß, das einen roten, wandständigen Thrombus aufweist (d) und wohl mit dem im Protokoll erwähnten identisch ist. Makroskopisch scheint hier die Gefäßwand nicht ganz intakt zu sein (siehe weiter unten).

Das den Tumor umgebende braune Lungengewebe ist für das bloße Auge deutlich maschig gebaut und macht ganz den Eindruck eines Emphysems; dazu besteht eine diffuse, recht starke Anthrakose. Gegen dieses Lungengewebe setzt sich nun der Tumor scharf ab, ohne jedoch von einer Kapsel bekleidet zu sein oder die Umgebung derartig zu komprimieren, daß eine solche vorgetäuscht werden könnte. Er reicht einmal bis an die Pleura, anderseits hängt er fest mit der Hilus-

partie zusammen. Er zeigt einen grobmaschigen Bau, indem in einem festen, weißlichen Gewebe glasiggraue Schleimtröpfchen — eins neben dem andern — eingelagert sind (vgl. die Textfig. 1). Auch der Tumor zeigt starke Anthrakose, namentlich in dem in etwa zirkumskripten Bezirk mit den zahlreichen Bronchen- und Gefäßquerschnitten. Soweit makroskopisch zu sehen ist, ist die Geschwulst von diesen Gebilden gut abgegrenzt und hat sie intakt gelassen.

Das gilt auch von dem großen Gefäße mit dem Thrombus. Zwar könnte es zunächst so scheinen, als ob die Neubildung hier die Gefäßwand arrodiert und so zur Bildung des Thrombus Anlaß gegeben hätte. Wie ich aber auf Grund einer lückenlosen Schnittserie beweisen konnte, blieb das Gefäß vom Tumor unversehrt. Der Thrombus befindet sich im Stadium der Organisation, so daß es wegen der damit verbundenen Umwälzungen in der anliegenden Wand schwer ist, zu sagen, ob er etwa einer arteriosklerotischen Veränderung seine Entstehung verdankt; allerdings ist eine allgemeine Verdickung der Intima vorhanden. Vielleicht ist das Dasein der Gerinnung durch eine schlechtere Ernährung der Gefäßwand infolge der vom Tumor bedingten Zirkulationsveränderungen erklärbar. Ähnliche Fälle sind ja zur Genüge bekannt.

Nachdem das im Obigen charakterisierte Tumorstück, welches in der Textfig. 1 wiedergegeben ist, in mehrere parallele Scheiben zerlegt worden war, sah man, daß ein im Lumen etwa 3 mm weiter Bronchus in die vom Tumor eingenommenen Bezirke hineinzog. Wie aus einer großen Reihe von Schnittserien hervorging, endigte er, indem er sich in zwei blind endende Bronchenäste teilte. Hier an den blinden Enden setzte der Tumor ein, der danach schon mit einiger Sicherheit als Bronchialkarzinom bezeichnet werden konnte (ein viel kleinerer dritter Ast verlor sich ebenfalls bald im Tumor). Die Bronchialschleimhaut war, wie an den Schnitten zu sehen war, fast überall erhalten, selbst das Epithel. Wohl bestand aber stellenweise eine leichte, exsudative Entzündung mit Desquamation des letzteren.

Bevor wir nunmehr eingehender die mikroskopischen Details der Neubildung besprechen, möchte ich noch hinsichtlich der Technik bemerken, daß die aus allen Teilen der Geschwulst genommenen und in Paraffin oder Zelloidin eingebetteten Blöcke stets in lückenlosen Serien geschnitten, und die so gewonnenen Präparate in der Hauptsache mit Hämalaun-Eosin, sodann auch nach van Gieson, Unna-Tänzer, nach der Pikrinsäure-Indigokarmin-Methode mit polychromem Methylenblau, mit Thionin usw. gefärbt wurden.

Textfig. 2 gibt uns das Bild wieder, das der Tumor — wenn wir vorläufig von der gegen den Hilus ziehenden Partie absehen — fast überall darbietet, und das für seine peripherischen Teil, typisch ist. Wie wir sehen, ist da der Bau der Geschwulst ein rein alveolärer: bindegewebige Septen von wechselnder Dicke bilden ein unregelmäßiges Netz bzw. richtiger ein blasiges Gerüste dessen Hohlräume von regelmäßigen Epithelien ausgekleidet und mit geronnenen Massen angefüllt sind. Außerdem finden sich in den Lumina der Alveolen noch freie zellige Elemente von verschiedenem Aussehen.

Also sowohl die Größe als auch die Gestalt der Alveolen ist eine sehr wechselnde. Wir sehen ganz kleine, einfache, rundlicheckige (a) neben vielleicht 50 mal so großen (b), die dann vielfach keine glatten Wände mehr zeigen, sondern ein gekammertes Aussehen haben, indem von den Wänden her Vorsprünge mehr oder weniger weit in das Lumen hineinragen.

Die Geschwulstalveolen sind im allgemeinen größer als die respiratorischen der vom Tumor freien Lungenbezirke, wennschon diese emphysematös und atrophisch erweitert sind; doch gibt es auch Ausnahmen, wie denn z. B. a und c bei weitem hinter der Durchschnittsgröße der normalen Alveolen zurückbleiben.

Der Inhalt der Alveolen besteht, wie sich schon aus dem Protokoll vermuten ließ, aus Schleim, und zwar einem Schleime, der in den Schnittpräparaten in Form von fadigen bzw. netzigen Gerinnseln fixiert erscheint und auf Hämatoxylin und die blauen Anilinfarben (Thionin, Unnas Methylenblau) entsprechend reagiert. Im Schleim finden sich einzeln und verteilt oder in mehr oder minder großen Gruppen beisammen die bereits erwähnten freien Zellen. Es handelt sich neben den bisweilen sehr zahlreichen Lympho- und Leukozyten besonders um abgeschilferte

respiratorische Alveolarepithelzellen und Tumorzellen, von denen die ersteren zum Teil in Gestalt der sogenannten Staubzellen auftreten. Interessant ist es, daß solche respiratorische Epithelzellen sich fast überall in den Geschwulstalveolen frei vorfinden, während doch die entsprechenden Epithelüberzüge, von welchen sie herstammen, absolut fehlen. Sie datieren also wohl noch von der Zeit her, als die nunmehr vom Tumor okkupierten Lungenabschnitte normalen Bau zeigten. Alle im Alveolenschleim eingebetteten Zellen können im Zustande der fettigen Entartung angetroffen werden. Auf die Schleimeinschlüsse der abgeschilferten Tumorzellen müssen wir noch weiter unten zu sprechen kommen.

Das die Alveolen auskleidende Epithel ist ein einschichtiges, im allgemeinen regelmäßiges Zylinderepithel, wie das Textfig. 3 zeigt. Die einzelnen Zellen, die durch eine große Affinität zu Eosin sich auszeichnen, schwanken hinsichtlich ihrer Größe in engen Grenzen, in ihrer äußeren Form sind sie variabler. Neben ideal zylindrischen finden sich mehr kubische oder keulenförmige, neben breiten recht schmale; sie sitzen dem Bindegewebe breit oder schmal auf. An ihrer freien

Fig. 2.

Oberfläche zeigen viele glatte Konturen — manchmal so scharfe, daß eine Art Cuticula vorgetäuscht werden könnte —, andere besitzen fadige, protoplasmatische Fortsätze, die ins Lumen der Alveolen hineinragen. Ist nun so der Grundtypus im großen und ganzen derjenige des Zylinderepithels, so finden sich aber auch Ausnahmen. Namentlich in den ganz großen Alveolen trifft man häufig ein kubisches oder gar ein ganz plattes Epithel an. Offenbar ist das Vorhandensein dieser Modifikationen durch eine sekundäre schnelle Erweiterung der zuerst „normal“ großen und mit Zylinderepithel ausgekleideten Blasen zu erklären. Dem entspricht auch die wechselnde Dicke der Septen.

Ebenso wie zwar die äußeren Zellformen gewisse Varianten darbieten, aber doch immer den Grundtypus einzuhalten suchen, erhalten sich auch die Kerne. Sie sind im allgemeinen längsoval, zeigen aber sonst allerlei Differenzen (vgl. Textfig. 3); namentlich auffällig ist es, daß neben helleren chromatinarmen — und meist auch größeren bzw. voluminöseren — andere sich finden, die entschieden dunkler gefärbt und vielfach auch kleiner sind.

Das eosinophile Protoplasma der Zellen (es gilt das Folgende mutatis mutandis auch für die abgeschilferten) ist feinwabig gebaut. Vielfach weisen die Zellen an bzw. in ihren freien Enden scharf begrenzte rundliche Vakuolen von verschiedener Größe auf. Während die kleinsten Bläschen die äußere Form der Zelle kaum beeinträchtigen (Textfig. 3 a), buchten die weiteren das freie Zellende bucklig vor, bis schließlich diejenigen, die den Zellkern um das bisweilen Zehnfache an Größe übertreffen, die ganze Zelle in eine Art Siegelring auf die bekannte Art und Weise verunstalten.

Als Inhalt der Alveolen findet man meist ein rundliches bzw. eckiges Gerinnsel, das gegen die Vakuolenwand einzelne Zipfel aussendet. Klarer werden diese Verhältnisse bei der Färbung mit polychromem Methylenblau nach U n n a. Während hierbei das Protoplasma bläuliche Töne annimmt, färbt sich der Vakuoleninhalt meist mitsamt der Vakuolenwand in deutlichem metachromatischem, dunklem Pfirsichblüt. Da auch der schleimige Inhalt der Tumoralveolen in gleicher Weise reagiert, ist es wohl nicht verfehlt, jene Vakuolen für Schleimvakuolen anzusprechen.

b

a Fig. 3.

Fig. 4.

Bei der vorhin genannten Färbung sieht man, daß die Gerinnsel einen wabigen Bau haben und daß die synechienartigen zipfligen Fortsätze fast stets vorhanden sind. Da nun einerseits sowohl diese Zipfel als auch die Vakuolenwand, zu der sie ziehen, die gleiche Metachromasie zeigen wie die Gerinnsel im Zentrum, andererseits aber diese wabig gebaut sind, so liegt es sehr nahe, daran zu denken, ob nicht jene scheinbaren Zipfel nichts anderes sind als die Scheidewände einer großblasigen Schicht, die ein aus kleineren Blasen bzw. Waben bestehendes Zentrum umgibt. Es würde dann die ganze Vakuole ungefähr dem Bau z. B. eines unregelmäßigen Aktinosphärium entsprechen, indem das zentrale Gerinnsel die Marksubstanz, die peripherische Blasenschicht dessen Rindensubstanz nachahmte. Es ist eine derartige Erklärung der Bilder kaum zu umgehen; auch ist es ja nach dem Vorgange von F r. D r e y e r (vgl. dessen Studien zur Gerüstmechanik) ganz klar, daß ein Material von den Eigenschaften des Schleimes bei der Fixation, d. h. Wasserentziehung, ein blasiges Gerüst liefern kann, in dessen Maschen das ausgepreßte Wasser zu liegen kommt. Übrigens sei noch bemerkt, daß durchaus nicht immer der wabige Bau in zwei Schichten so klar zutage tritt: es finden sich sowohl Gerüste, deren Blasen alle nahezu gleich groß sind, als auch solche, wo der Vakuolenwand größere Mengen von Schleim direkt anliegen, und wieder andere, die ganz unregelmäßig sind; aber alle diese Erscheinungen deuten doch auf das genannte Prinzip (vgl. mit den Bildern der Textfig. 4 diejenigen v. K o s i n s k i s [4]).

Ich bin auf diese Verhältnisse um so eher etwas genauer eingegangen, als jene Einschlußgebilde von einigen Autoren bekanntlich fälschliche Deutungen erfahren haben, indem man sie ähnlich wie die von den Karzinomzellen eingeschlossenen Zellen für Parasiten hielt. Es ist ja auch erklärlich, daß, wenn ein Gebilde nach seinem Aussehen zum Vergleich mit dem Aufbau des Protozoenleibes führt, ganz leicht aus den gleichen Ursachen umgekehrt in jenem ein von der Zelle umschlossenes Protozoon vermutet werden kann. Ich will noch bemerken, daß die Bilder, die R i b b e r t in Fig. 422 seiner Geschwulstlehre 1904 von der gleichen Materie bringt, namentlich auch hinsichtlich der Metachromasie lebhaft an meine Befunde erinnern. Die dunklen Zentralkerne, welche sich dort finden, sind bei mir nicht vorhanden, doch könnten in meinem Falle die dunklen Zentren der Gerüste leicht in jenem Sinne gedeutet werden.

Wenn wir nunmehr zu dem bindegewebigen Anteile des Tumors übergehen, so ist dessen allgemeineres Verhalten bereits oben charakterisiert. Das Gefäßnetz ist nicht so fein wie in der normalen Lunge entwickelt. Der Zellreichtum der Septen ist wechselnd; schon allein das Bindegewebe an und für sich ist sehr verschieden, dazu kommt noch die mehr oder weniger bedeutende Infiltration mit Plasmazellen, Lymphozyten usw.; Mastzellen sind nicht eben selten. Recht charakteristisch ist der Reichtum aller Septen an anthrakotischem Pigment, das dem Tumor seine marmorierte Färbung verleiht. Das Pigment findet sich hier stets in Zellen eingelagert. Da, wo an den „Knotenpunkten" des interalveolären Netzes größere Mengen von Gewebe breitere Felder hervorbringen, findet man in diesen kleine bis kleinste Epithelalveolen, die meistens ebenfalls mit Schleim angefüllt sind und deren Zellen Schleimvakuolen aufweisen (Textfig. 2 c). Von diesen kleinsten interalveolären Gebilden bis zu den großen Alveolen kann man alle Zwischenstufen antreffen, wie Textfig. 2 das zeigt. Anderseits kann man aber auch eine solche Reihe ins Umgekehrte konstruieren, indem sich an die kleinsten Alveolen in den Septen Gruppen von Zellen anschließen, die kein Lumen mehr begrenzen und oft nur aus drei oder zwei Individuen bestehen — ja auch einzelne solche Zellen kommen vor. Daß diese Zellen zu den Epithelien der Alveolen genetisch gehören, beweist ihre Eosinophilie, das Vorhandensein von Schleimvakuolen usw. Manchmal sind die Septen, ohne irgendwie verbreitert zu sein, von solchen Tumorzellengruppen ganz und gar durchwuchert; ein Teil dieser liegt unzweifelhaft in Lymphräumen, wie die ihnen anliegenden Endothelzellen beweisen. Da, wo der Tumor die Pleura erreicht, finden sich die gleichen Veränderungen im Bindegewebe und in den Lymphräumen derselben.

An den Randpartien der Geschwulst geht deren eben beschriebenes interalveoläres Bindegewebsnetz in dasjenige der freien Lunge ohne weiteres über, ein Verhalten, das namentlich nach der Färbung der elastischen Fasern sehr deutlich zutage tritt. Auf der einen Seite sind die Hohlräume eines und desselben Gerüstes mit Zylinderepithel ausgekleidet und mit Schleim gefüllt, auf der andern Seite sind sie lufthaltig und einer emphysematösen Lunge entsprechend. An der Grenze beider Gebiete sind die Alveolen etwas komprimiert; kapselartige Bildungen finden sich nirgends.

Ein solches Verhalten der Tumorepithelien zu dem präformierten Lungengerüst läßt den sicheren Schluß zu, daß wir es mit einer rein epithelialen Geschwulst zu tun haben, deren Elemente auf irgendeine Weise von den Lungenalveolen Besitz ergriffen, die ursprüngliche respiratorische Auskleidung verdrängt und sie durch das ihnen eigentümliche Zylinderepithel ersetzt haben. Dieser Vorgang spielt sich auch noch zurzeit an der Peripherie ab. Gehen wir von den zwar emphysematösen, aber sonst normalen Lungenbezirken auf den Tumor zu, so werden — wie bereits erwähnt — die Alveolen leicht atelektatisch. In dieser Kompressionsschicht finden wir in den Alveolen meistens ein feines Gerinnsel, das fibrinöser Natur ist. In dieses Gerinnsel eingelagert sind einzelne Zellen oder Zellgruppen, auch wohl epithelartige Zellzüge, die sich als losgelöste Tumorzellen erweisen. Je weiter wir vom Tumorrand abgehen, um so seltener werden sie, je mehr wir uns diesem nähern, um so häufiger finden wir jene epithelartigen Komplexe, bis wir schließlich auf regelmäßige Tumorepithelauskleidungen stoßen. Die freien Tumorzellen zeigen rundlichere Konturen und nehmen vielfach noch stärker Eosin an als ihre Verwandten in den Epithelien. Ihr

Kern ist kleiner und rundlicher. Die respiratorischen Deckzellen liegen abgeschilfert im Lumen, wo sie auch länger liegen zu bleiben scheinen, wie wir oben sahen. Übrigens ist nicht stets ein exsudativer Prozeß vorhanden, oder wenigstens kommt es nicht immer zur Ausscheidung von Fibrin.

Aus den oben geschilderten Befunden können wir schließen, daß der Tumor wächst, indem seine Elemente von Alveole zu Alveole dringen und diese auskleiden. Ähnliche Verhältnisse sind sowohl von metastatischen Karzinomen der Lunge bekannt — derartige Präparate, wo es sich um eine Gallertkrebsmetastase von der Blase her handelte, haben wir selbst untersuchen können — als auch von primären (vgl. Ribbert, Geschwulstlehre, 1904, Fig. 435 und 488). Als Wege bei einem solchen Wachstum dienen auch in unserem Falle neben den Luftwegen (Alveolengängen und Alveolen) die interalveolären Lymphräume, von denen her die Zellen durch die Kohnschen Porenkanäle in die Alveolen gelangen können.

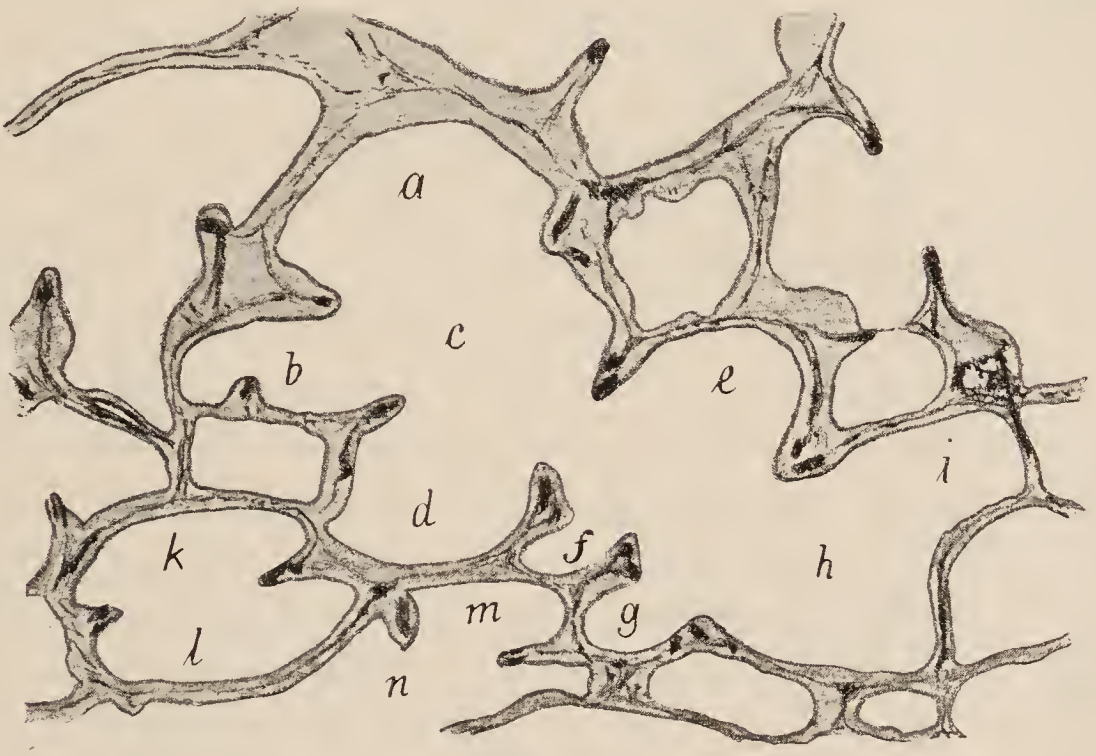

Fig. 5.

Daß dieser letztere Weg benutzt wird, dafür spricht das erwähnte Vorhandensein von Karzinomnestern in den Septen. Was die Luftwege angeht, so sei erwähnt, daß nur bei den allerfeinsten von ihnen Tumorzellen im Lumen angetroffen werden. Die mittleren Bronchen sind ganz frei.

Oben sahen wir, daß die Tumoralveolen meist größer sind als diejenigen — wenn auch bereits emphysematösen — der übrigen Lunge. Wir dürfen annehmen, daß diese Erweiterung eine Folge der noch näher zu besprechenden Schleimproduktion ist; daß eine Aufblähung überhaupt stattgefunden hat, dafür spricht neben der allseitigen geringen Kompression der Randbezirke, neben den Bildern, die durch die gegenseitige Beeinflussung der sich drängenden Alveolen zustande kommen, noch das Verhalten der Alveolarsepten und ihrer elastischen Fasern.

Betrachten wir die Fig. 2 noch einmal, so finden wir da neben kleinen Alveolen mit einfachen Konturen größere, die einen komplizierteren Bau haben, indem schmale Septen einschnürend mehr oder weniger weit in das Lumen vordringen.

Halten wir uns vor Augen, wie der Tumor gewachsen ist, so erkennen wir ohne Mühe, daß diese scheinbar einfachen geblähten und eingeschnürten Alveolen, wie z. B. b in Fig. 2, in Wirklichkeit aus einer ganzen Gruppe von Alveolen (bei b mindestens aus 8) entstanden sind. Die Septen, welche zurzeit nur noch wenig ins Lumen hineinragen, sind die Reste von bzw. modifizierte Interalveolarsepten. Sie berührten sich früher teilweise und umschlossen von beiden Seiten die kreisförmige Alveolenbasis. Als die Dehnung eintrat, wurden sie — gerade wie beim substantiellen Emphysem — niedriger, zogen sich zurück, so daß sie nunmehr die durch Erschließung vieler Alveolen entstandene Riesenalveole einschnüren. Die Septen werden bisweilen so niedrig, daß nur noch Höcker übrig bleiben, bis schließlich auch diese verschwinden. Man kann alle Stadien dieser Entwicklung, die in dem chronischen Emphysem eine Parallele hat, beobachten.

Färbt man einen gewöhnlichen Lungenschnitt, dessen Dicke unter dem Durchmesser der Alveolen bleibt, auf elastische Fasern, so sieht man an den Spitzen der breitbasigen interalveolären Septen dicke elastische Fasern schräg oder quer durchschnitten. Es sind dieses offenbar die Bündel, welche die Alveolenbasis ringförmig umgeben. Wird nun eine solche Lunge emphysematös und dabei die Septen zunächst schmaler, so sollte man erwarten, wegen der so bedingten Raumbeschränkung im Bindegewebe die quergeschnittenen Faserbündel erst recht gut sehen zu können, da ja nach S u d s u k i beim substantiellen Emphysem keine absolute, vielmehr nur eine relative Rarefizierung der elastischen Elemente eintritt. In der Tat finden sich auch an den Enden der Septen in chronisch emphysematösen Lungen deutliche dicke Bündel quer oder längs geschnitten, jedenfalls aber ein Plus an Elastin gegenüber dem übrigen Gewebe. Derartige an sich schon geblähte Alveolen wurden nun in unserem Falle vom Tumor ergriffen und dabei ihre Septen durch die noch stärkere Auftreibung allmählich immer niedriger. Offenbar mußten die in den Septen verlaufenden elastischen Fasern bei einem solchen Zurückziehen des Septenrandes den in diesem verlaufenden ringförmigen Faserbündeln sich beimischen, so daß man erwarten konnte, noch dickere und mächtigere Querschnitte vorzufinden. Dieser Annahme entsprechen auch die Bilder. Wie das Schema Fig. 5 zeigt, sehen wir an den Enden der sich gegenüberstehenden und kreisförmige weite Öffnungen umschließenden Septen dicke Bündel. Diese Ansammlung elastischer Elemente an den Septenenden, während sonst das Gewebe den gewöhnlichen Gehalt an elastischen Fasern aufweist, ist höchst charakteristisch und gibt ein deutliches Bild, wie die größeren Blasen durch Aufblähung und Einbeschließung anliegender Alveolen entstanden sind; auch wirft sie ein Licht auf die Vorgänge beim Emphysem.

Zum Schlusse dieser Erörterung sei noch erwähnt, daß, wie nach S u d s u k i beim Emphysem, auch im Tumor der relative Gehalt an elastischen Fasern so ziemlich derselbe ist wie in der Lunge; absolut genommen, finden sich natürlich im Gesichtsfelde wegen der bedeutenden Blähung viel weniger Fasern. Daß die Fasern innerhalb des Tumors dunkler gefärbt erscheinen als in der Lunge, ist

wohl durch den simultanen Kontrast zu erklären, da der Tumor wegen der großen Schleimfelder im ganzen unter dem Mikroskop sich heller ausnimmt.

Ein Punkt ist hier noch zu besprechen: die eigentümliche Umänderung des vom Tumor okkupierten Lungengerüstes. Es ist dieses gegenüber dem freien viel derber gebaut, die Fäden des Netzes sind sozusagen gröber. Neben dieser Hypertrophie finden sich jene diffusen oder lokalen Infiltrationen entzündlicher Art. Alle diese Modifikationen sind wohl sicher auf eine reaktive Entzündung, wie sie ja auch sonst in Karzinomen anzutreffen ist, zurückzuführen und deren Resultate. Ähnliches berichtet P ä s s l e r von seinem Fall 3.

Fig. 6.

Nach den bisher aufgezählten anatomischen Eigentümlichkeiten müssen wir die vorliegende Geschwulst unbedingt für ein Karzinom ansprechen. Die Richtigkeit dieser Klassifizierung fällt aus dem Bereich jeder Diskussion, wenn wir sehen, wie der Tumor sich größeren Bindegewebsmassen gegenüber verhält. So finden wir ihn z. B. im Gewebe der Adventitia größerer Gefäße nach Art eines Skirrhus wachsend, wobei aber die einzelnen vier- bis sechszelligen Nester immer das Bestreben erkennen lassen, sich um ein zentrales Lumen anzuordnen. Ein ähnliches Wachstum findet sich in manchen der zahlreichen großen anthrakotischen oder vielleicht auch ursprünglich tuberkulösen Schwielen. Namentlich hier finden sich fast stets größere, schleimgefüllte Alveolen, wie sie sonst noch, je mehr wir uns

dem Hilus nähern, in dessen Bindegewebe um so häufiger werden. Oft ist es schwer zu sagen, ob solche Karzinomalveolen modifizierte Lungenalveolen sind, ob sie im interalveolären Bindegewebe entstanden oder im Bindegewebe der Gefäßscheiden. Bisweilen gleichen die Wucherungen am Hilus ganz denjenigen eines Adenokarzinoms, wenn wir als dessen Hauptcharakteristikum nicht die Vielschichtigkeit der Epithelien in den drüsenartigen Bildungen, sondern die individuelle Verschiedenheit der einzelnen Zellen voneinander ansehen. Textfig. 6 gibt eine Stelle des interstitiellen Gewebes mit Karzinomnestern wieder, die zum Teil in Räumen mit Endothelauskleidung liegen und von denen viele Tendenz zur Bildung von Alveolen zeigen. Beachtenswert ist die große Polymorphie [1]).

Fig. 7.

Wenden wir uns nunmehr der Hiluspartie der Geschwulst zu! Die nach Art einer Skizze gezeichnete Textfig. 7 gibt uns ein Bild der dortigen Verhältnisse. Zwischen zwei Reihen von ovalen Knorpelstückchen, die den Querschnitten von Spangen entsprechen, sehen wir einen Bronchus (a) mit intakter Schleimhaut verlaufen. Wie sich aus einer großen Reihe von Schnitten ergibt, endigt der Bronchus in seiner Hauptmasse blind; er ist identisch mit dem einen der bereits oben erwähnten

[1]) Beiläufig sei bemerkt, daß der hier beschriebene Fall in der Tabelle über 24 Lungenbronchialkarzinome in dem Lehrbuch der spez. pathol. Anat. von Kaufmann (4. Aufl. S. 298) aufgeführt ist. Denselben Fall erwähnte Saltykow, früher Assistent bei Kaufmann am Path. Institut zu Basel, im Anschluß an Löhleins Vortrag in der D. Path. Ges. 1908. Daß die dort geäußerte Auffassung Saltykows über eine völlige Übereinstimmung mit Löhleins Beobachtung nicht zu Recht besteht, ergibt sich nach unserer genaueren Untersuchung des Falles wohl von selbst.

Bronchialäste. Eine Art Fortsetzung findet dieser Bronchus in einem Gewebsstrange, der ebenfalls zwei Reihen von Knorpelovalen führt (b), zwischen denen aber ein Lumen meistens fehlt, bzw. wenn es vorhanden ist, nur ein Spalt genannt werden kann (c). Wie wir des genaueren noch sehen werden, haben wir in beiden Teilen zusammen einen und denselben Bronchus zu erblicken, dessen peripherisches Ende karzinomatös obliteriert ist. Zu beiden Seiten dieses Bronchus liegen einmal Areale, die dem peripherischen Tumor, wie er oben geschildert wurde, entsprechen und die bei d und e an atelektatische Lunge grenzen, dann aber, namentlich bei f, große, zellarme, anthrakotische Schwielen. g bedeutet den Thrombus in der Arterie; h ist ein rundlicher, scharf begrenzter Komplex von Alveolentumorgewebe.

Unter dem Epithel des Bronchus, das übrigens an einer Stelle in ein einfaches Plattenepithel metaplasiert vorgefunden wurde, liegen in der in diesen Präparaten vom Karzinom freien Tela submucosa und mucosa die Schleimdrüsen, die ebenfalls keine Karzinomnester zeigen. An andern Stellen des Bronchus ist die Tela mucosa und submucosa stark von einem adenokarzinomartigen oder auch wohl in Form eines Ca. tubulare simplex vordringenden Karzinom infiltriert, das stellenweise die Schleimhaut durchbrochen und so zu Ulzerationen geführt hat. Ab und zu findet man solche Karzinomnester in eigentümlichen rundlichen Gruppen beisammen, und zwar an Stellen, wo man eigentlich Schleimdrüsen hätte erwarten sollen.

Im vorliegenden Präparat ist also der Bronchus, soweit er ein Lumen zeigt, vom Tumor verschont geblieben. Das Karzinom beginnt erst bei i und k. Hier befinden sich Schleimdrüsen mit stark infiltriertem interacinärem Bindegewebe, bei denen sich unmittelbar neben den normalen Acini Karzinomnester zeigen. Ob diese in die Drüse selbst eingedrungen sind, wie das anderswo der Fall ist, oder nur der Kapsel dicht anliegen, läßt sich im gegebenen Falle schwer sagen. Dort beginnt nun der karzinomatöse Bronchus, von dem sich die Knorpelspangen erhalten haben. Reste eines Lumens zeigen sich durch Spalte an (c), die mit einem reduzierten, geschichteten Zylinderepithel ausgekleidet sind. Sie scheinen zum Teil sehr zerklüftet zu sein; neben ihnen liegen größere Alveolen, so daß es schwer hielte, zu sagen, wieweit die Lumina natürlichen Ursprungs sind, wenn nicht die elastischen Fasern der Bronchensubmukosa als Anhaltspunkt dienen könnten.

Das Gewebe des Bronchus ist nun ganz von Karzinom durchwuchert, und zwar einem Karzinom, das stellenweise als Schleimadenokarzinom mit Bildung größerer Alveolen, stellenweise als gewöhnliches Adenokarzinom gewachsen ist und dann wieder wie ein Carcinoma solidum simplex aussieht. Dieses letztere trifft namentlich da zu, wo die Nester in die längsgestreiften Bindegewebsbänder zwischen und nach außen von den Knorpelspangen eingedrungen sind. Die Bilder gleichen hier bisweilen ganz denjenigen eines Carcinoma solidum scirrhosum. Zu beiden Seiten des Bronchus, nach den Alveolenkomplexen zu, wächst der Tumor als Adenokarzinom, in welcher Gestalt er auch stellenweise in die Schwiele f eingedrungen ist. Unter dem Epithel der spaltartigen Bronchiallumina, das übrigens gelegentlich von Karzinom durchbrochen ist, so daß jene mit Schleimalveolen kommunizieren, liegen bisweilen die Karzinomnester so dicht beisammen, daß kaum noch Bindegewebe zwischen ihnen zu sehen ist. In manchen Präparaten ist das Lumen in größerer Weite erhalten; es finden sich dort noch stark entzündete Schleimdrüsen mitten im Karzinomgewebe.

Wie sich erwarten ließ, geht das Karzinomgewebe des Bronchus kontinuierlich in dasjenige der Alveolen z. B. bei l über, und zwar, indem die drüsenartigen Gebilde des Adeno-Karzinoms unter allmählicher Erweiterung der Lumina ohne bestimmbare Grenze in die Tumoralveolen übergehen. Auch hier läßt sich in den Übergangsgebieten oft schwer sagen, welcher Herkunft die Karzinomalveolen sind. Fassen wir nunmehr zusammen, was wir über den Bronchus von Textfig. 7 gefunden haben, so können wir sagen: Der Tumor findet im Hilus sein Ende an einem Bronchus, dessen aus dem Tumor herausragender Teil meist frei von Karzinom ist. Soweit der Bronchus in jenem steckt, ist er ganz von Karzinomnestern durchwuchert. Die Tela submucosa ist dadurch stark verdickt, so daß das Lumen nur noch als Spalt und auch nur auf eine kurze Strecke erhalten ist. Im peribronchialen Gewebe findet sich eine Karzinomwucherung, die beiderseits kontinuierlich in das peripherische Alveolengewebe überführt.

Aus allen diesen Tatsachen dürfen wir schließen, daß wir in dem vorliegenden Bronchus die Ursprungsstelle der Geschwulst zu suchen haben. Von dem durchwucherten peribronchialen Gewebe aus drang dieselbe auf dem Luft- und dem Lymphwege peripherwärts vor und nahm von dem vorgebildeten Lungengerüst Besitz (vgl. oben).

Fragen wir uns nunmehr, von welchen Epithelien das vorliegende Karzinom seinen Ausgangspunkt genommen hat, so schneiden wir damit eine Frage an, welche gerade bei den Karzinomen der Lunge besondere Schwierigkeiten bietet, und zwar deshalb, weil hier drei Gruppen von Epithelien, die der karzinomatösen Entartung fähig sind, in Betracht kommen: die Deckepithelien der Bronchen, die respiratorischen Elemente und die beim Aufbau der Schleimdrüsen verwandten Zellen. Wenn wir die Literatur durchsehen, bemerken wir, daß man bereits in allen drei Gruppen, je nachdem, die ersten Urheber der Geschwulst gesucht hat. Als Anhaltspunkte bei diesen Erwägungen dienten in den einzelnen Fällen verschiedenartige Momente: das makroskopische Verhalten, die Beschaffenheit der Zellen, die sogenannten Übergangsbilder usw. Auf den Wert dieser Kriterien kommen wir im Laufe der folgenden Untersuchungen zu sprechen.

Nach D ö m e n y führt die ausgesprochene Verschleimung eines Karzinoms mit Neigung zur Bildung adenomartiger Formen zur Annahme der Entstehung aus den Bronchialschleimdrüsen. Diese allgemeine Regel scheint zunächst ganz einfach zu sein, und gewiß trifft sie auch zuweilen wohl das Richtige. Aber folgende Bedenken lassen doch den Wert jenes Vorschlages bedeutend herabsinken: Nach Präparaten aus den ersten Fötalmonaten entstehen die Bronchialdrüsen aus Vorstülpungen der noch gar nicht differenzierten Bronchenepithelien. Es haben diese also zu gewissen Zeiten entschieden die Fähigkeit, drüsenartige Formen zu bilden, und es liegt so keine Möglichkeit vor, zu bestreiten, daß jene Fähigkeit in der bekannten Weise bei der karzinomatösen Entartung wieder zum Vorschein kommt. Aus den gleichen genetischen Rücksichten kann auch Schleimbildung beim Deckepithelkarzinom angetroffen werden, gerade so gut wie bei demjenigen der Schleim-

drüsen. Zu gewissen Zeiten sind sich Drüsen- und Bronchenepithelzellen fast vollkommen gleich; beide haben jedenfalls die Fähigkeit, schleimliefernde Nachkommen zu erzeugen.

Meines Erachtens ist bei der Bewertung der Schleimproduktion in den Karzinomen für die Erforschung der Genese die Art und Weise dieser Produktion viel zu wenig beachtet worden. Namentlich ist fast stets ohne weiteres die Schleimerzeugung in den Karzinomzellen, die doch sicher vielfach eine Degenerationserscheinung ist, mit den normalen Sekretionsvorgängen in den Drüsen- und Epithelzellen verglichen, bzw. zu ihnen in Beziehung gesetzt worden. Manchmal ist die Berechtigung hierzu ohne Zweifel vorhanden, wie z. B. bei Darmkrebsen, wo oft die Schleimproduktion in Becherzellen vor sich geht, die den normalen ganz entsprechen. Nehmen wir aber unseren Fall, so haben wir in den Karzinomzellen einen Modus der Schleimproduktion, der sowohl von demjenigen der Becherzellen des Bronchenepithels als auch von demjenigen der Drüsen ganz verschieden ist und den in diesen stattfindenden echten und in bestimmten Grenzen vor sich gehenden Sekretionsvorgängen gegenüber wohl eher als eine Art von Degeneration zu bezeichnen ist. Dafür sprechen ganz besonders die Siegelringformen [1]). Die Bilder, welche man bei der Färbung nach U n n a von den Karzinomzellen und den Bronchenbecherzellen erhält, sind ganz different: während die ersteren die genugsam beschriebenen Vakuolen aufweisen, zeigen sich bei den letzteren meistens die Protoplasmagerüste selbst diffus rötlich gefärbt.

Wir haben also gesehen, daß die beiden Kriterien nach D ö m e n y — wenn sie auch bisweilen zutreffen mögen — im allgemeinen doch zu wenig stichhaltig sind, als daß man womöglich auf sie allein hin sich schon entscheiden könnte. Es müssen eben noch viele andere Umstände hinzukommen, um die Diagnose einigermaßen zu sichern. Wenn wir nun jene in unserem Falle zuhilfe nehmen, so müssen wir unbedingt dahin kommen, eine Entstehung dieses Karzinoms aus den Bronchialschleimdrüsen anzunehmen. Dafür spricht einmal der bereits erwähnte Befund von rundlichen Karzinomhaufen an Stellen, wo man Drüsen hätte erwarten dürfen, und die wohl als entartete aufzufassen sind. In den Interstitien dieser Komplexe finden sich zwar bisweilen anthrakotische Einschlüsse, was nach einigen Autoren gegen die Möglichkeit einer Annahme von umgewandelten Drüsen sprechen soll; doch lege ich diesem Umstande wenig Bedeutung bei, da ich die Interstitien vieler sonst normaler Drüsen in der vorliegenden Lunge stark anthrakotisch angetroffen habe. Ferner wird unsere Diagnose durch die Tatsache bestätigt, daß die Karzinomnester im Bereich der T. mucosa der größeren Bronchen vielfach einen regelmäßigeren Bau zeigen als weiter an der Peripherie, und zwar einen Bau, der bisweilen größere Komplexe von Drüsentubuli mit ganz geringen Septen aufweist. Besondere Beziehungen zu dem Deckepithel der Bronchen

[1]) Dieser Unterschied in der Sekretion wird besonders deutlich, wenn man die Bilder meiner Textfig. 4 mit denjenigen v. K o s i n s k i s, die von einem Magenbecherzellenkarzinom stammen, vergleicht.

sind nicht zu finden. Da, wo das Karzinom die freie Oberfläche erreicht, zeigen die Strukturen erst recht deutlich den durch die Genese bedingten Kontrast, der um so größer ist, als die Karzinomzellen hier nicht die meist zylindrische Form der peripherischen Bezirke, sondern eine mehr kubische haben und dabei rundlichere Kerne zeigen. Auch in diesem Verhalten ist vielleicht eine Beziehung zu den aus mehr gedrungenen Zellen sich aufbauenden Schleimdrüsen zu sehen.

Von allen Autoren, die ein Lungenkarzinom auf entartete Schleimdrüsen zurückgeführt haben, ist meines Wissens ein Umstand stets ganz vergessen worden: daß in den Drüsen zwei Arten von Zellen vorliegen. Jene bestehen nämlich aus den sezernierenden Zellen (von denen einige auch sogenannte seröse sein sollen) und dem Ausführungsgange. Dieser weist an seinem peripherischen Ende ein ganz spezifisches Epithel auf: kubische, regelmäßige, eosinophile Zellen mit rundlichen Kernen und wahrscheinlich auch Kittleisten auf einer deutlichen Membrana propria bilden ein Sekretrohr, das sich in den durch Ausstülpung des Bronchenepithels entstandenen Ausführungsgang fortsetzt. Diese Sekretrohrzellen, die von den sezernierenden Elementen ganz verschieden sind, haben in unserem Falle mit den Karzinomzellen im Zentrum der Geschwulst viele Ähnlichkeitspunkte gemein: die kubische Form, den rundlichen Kern, die Eosinophilie, die Bildung von rohrartigen Formen. Aus genetischen Ursachen müssen wir ihnen sowohl sekretorische als auch plastische Valenzen zuschreiben. Auf diese Zellen möchte ich das vorliegende Karzinom zurückführen; es hält bisweilen in der Tat schwer, wenn man eine karzinomatöse Drüse betrachtet, zu sagen, ob ein Tubulus zum Karzinom gehört oder ein Stück Sekretrohr vorstellt.

Viel Sorgfalt habe ich der Frage gewidmet, ob sich in den vom Karzinom noch nicht zerstörten Schleimdrüsen Veränderungen finden lassen, welche die Entstehung der Geschwulst aus ihnen noch wahrscheinlicher machten. Als solche Befunde kommen in Betracht entzündliche Vorgänge, atypische Wucherungen usw. Da in den Drüsen neben den Schleimzellen, die ihrerseits je nach dem Stadium der Sekretion schon ganz verschiedene Bilder bieten können, noch sogenannte seröse Zellen vorkommen sollen, ist es oft kaum zu sagen, ob die Zellen normal sind oder von dem Durchschnittshabitus so weit abweichen, daß sie als pathologisch zu bezeichnen sind. Das letztere möchte man namentlich in den Fällen annehmen, wo die Drüsen durch Entzündung atrophisch geworden sind und bisweilen nur noch einige wenige schmale Tubuli aufweisen. Die entzündliche Atrophie ist in manchen Fällen die Folge einer anthrakotischen Infiltration; gewöhnliche kleinzellige findet sich in fast jeder Drüse. Bisweilen trifft man auch atypische Wucherungen an: dysmorphe, solide Tubuli mit kleineren, dunkel gefärbten Zellen oder vielschichtige Epithelien. Solche atypische Wucherungen sollen bekanntlich — auf diesem Standpunkt steht auch Herr Prof. K a u f m a n n —, wenn die Membrana propria durchbrochen wird, in ein Karzinom übergehen. Daß in den Schleimdrüsen unserer Präparate dieses wohl kaum geschehen ist, dafür spricht, daß die von B o r s t u. a. als notwendiges Kriterium der Karzinomnatur solcher Gebilde

geforderte individuelle Verschiedenheit der einzelnen Zellen voneinander fehlt. Und so fehlen mit andern Worten die sogenannten Übergangsbilder, welche nach Ansicht vieler Autoren als wirkliche Zwischenstadien zwischen den normalen Elementen und den von diesen herstammenden karzinomatösen anzusehen sind. Ich lasse es dahingestellt, ob diese Anschauung für alle Fälle das Richtige trifft, auch will ich nicht auf den mit dieser Frage eng verbundenen Streit um den peripherischen Zuwachs der Karzinome eingehen.

Sehen wir uns nunmehr zum Schluß in der 1896 nach Pässler 70, zurzeit schätzungsweise 100 Fälle umfassenden Literatur nach ähnlichen Tumoren um!

Der Fall von Malassez steht mikroskopisch dem meinigen wohl am nächsten, wenn er auch hinsichtlich seiner Entstehung kein so eindeutiges Verhalten zeigt. Das makroskopische Bild ist ganz anders: Beide Lungen sind bei M. von einzelnen rundlichen Tumorknoten und Gruppen von solchen durchsetzt; es liegt also keine kompakte Geschwulst vor. Die tumorhaltigen Partien zeigen die gleiche auffallende Ähnlichkeit mit fromage de Roquefort wie unser Fall (vgl. Textfig. 1). Im allgemeinen war der Tumor von M. nach Art der peripherischen Bezirke des meinigen gebaut. Die Entstehung der großen Alveolen hat M. richtig erkannt; die Bedeutung der elastischen Fasern bei dieser „ouverture d'alvéoles" hat er nicht erwähnt. Der Alveoleninhalt war „crémeuse" und durch Alkohol koagulierbar. Über den Ursprung seines Karzinoms, ob es von Bronchialästchen ausgegangen ist oder von der Auskleidung der Alveolen, meint der Autor: „on ne saurait dire, le seul fait positif que j'ai pu constater est, que les bronches d'un certain volume ne sont pas épithéliomateuses". Im peribronchialen und perivaskulären Gewebe finden sich zwar karzinomatöse „cavités cystiques" mit Übergängen zu „amas pleins", die aber M. nicht — wie wir in unserem Falle zu diesem Resultate kamen — als etwas Primäres ansieht, sondern von denen er die letzteren als jüngere, die ersteren als ältere Metastasen peripherischer Gebiete in die zentripetalen Lymphgefäße ansieht. In der Arbeit wird ein weiterer hierher gehörender Fall von J. Renant erwähnt: „Chaque alvéole était tapissé d'un épithélium prismatique ou cylindrique, parfaitement continu".

H. Ravenna beschreibt ganz kürzlich „un très beau Ca. à épithélium cylindrique dérivé de l'épithélium de revêtement des bronches", das besonders dadurch interessant ist, daß es durch scheinbare Übergangsbilder den Autor beinahe zu der falschen Diagnose der Entstehung aus den Alveolardeckepithelien geführt hätte. Hiervon abzustehen bewog den Autor neben andern Umständen auch die „loi générale oncologique" des alleinigen zentralen Wachstums nach Ribbert und Borrmann, die logisch alle Übergangsbilder an der Peripherie verneinen müsse. Nicht ganz klar geht es aber nun aus dem Text hervor, inwiefern Ravenna in seiner Fig. 4 einen strikten Beweis für die Entstehung seiner Geschwulst aus dem Bronchendeckepithel erblicken zu dürfen glaubt. Eben noch hat sich der Autor auf Ribbert bezogen, da ist es wohl ausgeschlossen, daß er das scheinbare Übergehen der beiden sich berührenden Epithelien ineinander im Sinne der Übergangsbilder der peripherischen Zuwachszone aufgefaßt hat. Die zweite mögliche Erklärung, welche wohl der Wahrheit am nächsten kommt, würde in der eigentümlichen Veränderung des Bronchenepithels nichts als den Einfluß der vorwachsenden Peripherie der Karzinom-Epithelien auf die anliegenden normalen Elemente sehen. Da Ravenna diese Möglichkeit nicht einmal erwähnt, sieht er also wohl in der abgebildeten Stelle den tatsächlichen Ausgangspunkt seiner Geschwulst in zeitlichem und örtlichem Sinne, wie das übrigens vielfach von andern Autoren an andern Objekten in ähnlicher Weise geschehen ist. Diese Auffassung fordert zur Grundlage, daß die ursprünglichen Verhältnisse an der Ausgangsstelle von Anfang an unverändert stehen geblieben sind — eine Annahme, die etwas gewagt erscheint, wenn man bedenkt, daß das Karzinom nach allen Richtungen hin vorwächst, und so die ursprünglichen Verhältnisse bald verwischt werden.

Im allgemeinen ist der Tumor den peripherischen Partien des meinigen einigermaßen ähnlich.

Ob die Karzinom-Alveolen, deren Bindegewebe keine elastischen Elemente aufweist, den Lungenalveolen entsprechen sollen, scheint mir fraglich. Schleimproduktion wird nicht erwähnt.

Das Karzinom von Chiari, dessen Zellen Schleimtropfen enthalten, zeigt wie das vorliegende die Obliteration und Degeneration eines Bronchus, von dem schließlich nur noch Knorpelstückchen übrig bleiben. Auch bei Chiari zeigt der Bronchus ein scheinbar papilläres Karzinom; ob der Autor ebenfalls das Kriterium der Färbung auf Elastin benutzt hat, kann ich nicht sagen.

Päßler stellt in seinen ebenfalls hierher gehörenden Fällen III und IV keine sicheren Diagnosen bezüglich des Ausgangsepithels. Interessant ist es, daß wie bei dem meinigen auch der Fall III jenes Autors eine reaktive Wucherung des von Karzinom befallenen Lungengerüstes zeigt. Daß Päßler bezüglich der Alveolarepithelkarzinome rät, erst dann an die Möglichkeit eines solchen zu denken, wenn man den Ursprung aus den Bronchen sicher ausschließen muß, kann ich nur gutheißen.

In seiner bereits erwähnten, aus dem Jahre 1891 stammenden Arbeit bespricht Ehrich[2] drei Fälle von schleimbildenden Karzinomen, welche er mit ziemlicher Sicherheit auf entartete Schleimdrüsen zurückführt; Übergangsbilder wurden nicht gefunden. Bei dem Fall 1 sieht auch Ehrich in dem Umstande, daß dort, wo man Schleimdrüsen hätte erwarten sollen, sich Karzinomnester vorfanden, einen Beleg für die Entstehung der Geschwulst aus den Drüsen.

Die jüngste Veröffentlichung über ein schleimbildendes primäres Lungenkarzinom stammt von Knieriem. Daß bei diesem Tumor auch in den karzinomatös infiltrierten Lymphdrüsen der Luftwege papillenartige Vorsprünge in den Krebsalveolen gefunden wurden, ist wohl ein sicherer Beweis dafür, daß diesmal wirklich eine echte Papillenbildung vor sich gegangen war, und nicht etwa die Papillen durch die vorspringenden Septen der geblähten Alveolen vorgetäuscht wurden. Daß Knierim die Bronchen wegen ihres annähernd normalen Verhaltens in histogenetischer Beziehung ausscheiden läßt und auf Grund ihres Aussehens die Karzinomzellen auf die Epithelien der Alveolen und der respiratorischen Bronchiolen zurückführt, halte ich nicht für begründet. Sagt er doch selbst, daß die kleinen und kleinsten Bronchen mit den großen Geschwulstzellen ähnlich wie die Alveolen angefüllt — also doch verändert waren.

Die Fälle von Tillmann (1), Perls, Siegert, Kretschmer (5 und 6) sind bereits anderseits genugsam und gründlich abgehandelt worden, desgleichen diejenigen von Langhans, Stilling, Kretschmer (3 und 4). Es seien zum Schlusse noch zwei Arbeiten erwähnt, diejenigen von Helly und Löhlein.

Wenn man von den makroskopischen Differenzen absieht, so steht der erstere Fall rein morphologisch dem meinigen sehr nahe. Daß Helly mit der Diagnose so vorsichtig ist, scheint mir nicht ganz berechtigt zu sein: offenbar handelt es sich um ein Karzinom, da an der Peripherie ein infiltrierendes — nämlich die Lungenalveolen okkupierendes Wachstum ohne besondere Komprimierung der Umgebung stattfindet. Inwieweit die Diagnose des Ausgangsepithels das Richtige getroffen hat, läßt sich schwer sagen.

Auf diese Arbeit Hellys kommt Pick in seinem Zusatze zu der Arbeit Nicholsons über lokale und multiple Lungenmetastasen beim Pseudomucinkystom des Eierstockes zu sprechen. Nachdem nämlich N. gezeigt hat, daß ein seiner Ansicht nach gutartiges Pseudomuzinkystom multiple Metastasen in der Lunge erzeugt hat, welche adenomartige Bilder zeigen und dabei den Befunden Hellys ähnlich sind, meint Pick, es könnte vielleicht auch dessen Tumor nicht primärer Natur, sondern Metastase eines bei der Sektion übersehenen Karzinoms sein, um so eher, als die Multiplizität bei Helly in jedem Falle höchst auffällig und eigentümlich ist, und dabei eine Angabe der Befunde der Beckenorgane ganz fehlt. Damit würde allerdings der Helly sche Fall seine Seltsamkeit ganz verlieren und aus der an sich schon geringen Anzahl der echten primären Adenome der Lunge ausscheiden. Daß dieses letztere der Fall ist, glaube ich auch — allerdings aus andern Gründen wie Pick —, indem ich in jenem Tumor überhaupt kein Adenom, sondern, wie bereits begründet, ein Karzinom sehe.

Um auf die Arbeit Nicholsons kurz einzugehen, so ist deren Hauptergebnis, daß eine Geschwulst, die sich mikroskopisch als gutartig ergeben, dennoch Metastasen erzeugt hatte. Meiner Ansicht nach ist ein solches Resultat nur mit Vorsicht aufzunehmen. Dafür spricht schon der Umstand, daß bisher hämatogene Metastasen von gutartigen Ovarialkystomen — trotz der großen Häufigkeit derselben — noch niemals gefunden wurden. Dazu kommt noch das Bedenken, wie leicht es passieren kann, daß man krebsige Stellen übersieht, und auf Grund von Befunden nur gutartiger Strukturen dann eine falsche Diagnose zustande kommt. Wie vorsichtig man in dieser Beziehung sein muß und daß es vorkommt, daß in einem allem Anscheine nach gutartigen Kystom kleine Stellen von sicherer Ca-Natur gefunden werden, zeigt der Fall, den Kaufmann in seinem Lehrbuche Aufl. 4 S. 927 mitteilt: „Verf. sezierte eine 62 jährige Frau, bei der sich hauptsächlich innerhalb der dicken Septen eines über 25 l fassenden Sackes eines multilokulären Adenokystoms des rechten Ovariums ein medullärer Gallertkrebs etabliert hatte, der an einer Stelle sowohl nach innen als auch nach außen durchgebrochen war. Die krebsigen Stellen waren sehr wenig umfangreich; andere vereinzelte Stellen in den Septen des Kystoms zeigten schon makroskopisch schönsten Adenokystombau. Hier waren zahlreiche Metastasen ausgegangen; die mächtig verdickten retroperitonealen Lymphdrüsen waren auf dem Schnitte grobkörnig, wie gequollener Sago, grauweiß; in der Leber fand sich ein faustgroßer, von Blutungen durchsetzter, zum Teil lehmfarbener, nekrotischer, sonst weißer, markiger Karzinomknoten."

Der Tumor der Löhlein schen Arbeit ist wohl ebenfalls ein Karzinom; nach den beigegebenen Abbildungen scheinen einzelne Partien desselben in meinen Präparaten eine gewisse Parallele zu besitzen. Ein Unterschied ist sicher vorhanden: L. glaubt eine echte Papillenbildung gefunden zu haben, die nicht etwa durch Septenreste vorgetäuscht wurde. Daß in der letzten Zeit der Löhlein sche und der Helly sche Fall immer wieder zusammen genannt und sozusagen als Parallelfälle behandelt werden, halte ich für einen unglücklichen Zufall. Meiner Ansicht nach haben sie gar nichts miteinander zu tun, und der Löhlein sche Fall ist mehr der großen Gruppe der übrigen schleimbildenden Lungenkarzinome beizurechnen.

Literatur.

1. Antze, O., Über den primären Lungenkrebs. Diss. Kiel 1903. — 2. Ehrich, Wilh., Über das primäre Bronchial- und Lungen-Karzinom. Diss. Marburg 1891. — 3. Müser, Über den prim. Krebs der Lungen und Bronchen. Journ. d. Hamb. St. 1908 Bd. XII. — 4. Kaufmann, E., Lehrbuch der speziellen path. Anatomie, 4. Aufl. 1907. — 5. Borst, Über atypische Epithelwucherungen und Krebs. Verh. d. D. Path. Ges. 1903/04. — 6. Malassez, E., Arch. de Phys. 1876: Examen histologique d'un cas de cancer encéphaloide du poumon. — 7. Ravenna, Hector, Arch. de médecin expériment. et d'anatomie path. 1909: Contribution à l'étude du cancer primitif du poumon. — 8. Chiari, Über ein primäres Lungen-Karzinom. Prag. Med. Wschr. 1883. — 9. Pässler, Hans, Über das primäre Lungen-Karzinom. Virch. Arch. 145, 1896. — 10. Knierim, Heinr., Über ein prim. Lungen-Karzinom. Verh. d. D. Path. Ges. XIII 1909. — 11. Tillmann, Dissertation über primäre Lungenkrebse. (Titel unbekannt.) Halle 1889. — 12. Perls, M., Beiträge zur Geschwulstlehre. Virch. Arch. 56 1872. — 13. Siegert, Zur Histogenese des prim. Lungenkrebses. Virch. Arch. 134, 1893. — 14. Kretschmer, W., Über ein prim. Lungen-Karzinom. Diss. Leipzig 1904. — 15. Langhans, Prim. Krebs der Trachea und der Bronchen. Virch. Arch. Bd. 53, 1871. — 16. Stilling, H., Über den prim. Krebs der Bronchen und des Lungenparenchyms. Virch. Arch. Bd. 83 1881. — 17. Helly, Konrad, Ein seltener prim. Lungentumor. Ztschr. f. Heilk., Abt. f. path. Anat. 28. St. F. 8, 1907. — 18. Nicholson, G. W., Über lokale Destruktion und multiple Lungenmetastasen beim Pseudomuzinkystom des Eierstockes. Mit einem Zusatz von L. Pick. Ztschr. f. Geburtsh. u. Gyn. Bd. 64 1909. — 19. Löhlein, M., Kystisch-papillärer Lungentumor. Verh. d. D. Path. Ges. 1908. — 20. v. Kosinski, Aug., Zur Lehre von der Schleimmetamorphose der Krebszellen. Ztlbl. f. allg. Path. u. path. Anat. 3 1892. — 21. Sudsuki, Konosuke, Über Lungenemphysem. Virch. Arch. Bd. 157 1899. — 22. Ribbert, Hugo, Geschwulstlehre. Bonn 1904. — 23. Derselbe, Über ein primäres Lungen-Karzinom. D. med. Wschr. Bd. 22 1896.

Lebenslauf.

Ich wurde geboren am 5. Januar 1886 zu Hohenlimburg i. W. als Sohn des Kaufmannes Eduard Boecker. In Gelsenkirchen i. W. besuchte ich von Ostern 1895 an das Gymnasium und bestand zu Ostern 1904 die Reifeprüfung. Im Sommer 1904 diente ich in Gießen mit der Waffe; von den übrigen neun Semestern studierte ich noch eins in Gießen, drei in München, je eins in Berlin und Marburg, die letzten drei in Göttingen, wo ich am 13. Mai 1909 das Staatsexamen bestand. Allen meinen akademischen Lehrern sage ich meinen besten Dank.